Aus der klinischen Abteilung des Zahnärztlichen Instituts
der Universität Basel
Vorstand: Prof. Dr. O. Müller

Untersuchungen über Paraformaldehyd als Devitalisationsmittel der Pulpa

Inaugural-Dissertation

zur

Erlangung der zahnärztlichen Doktorwürde

der

Hohen medizinischen Fakultät

der

Universität Basel

vorgelegt von

Franz Landolt
(Zürich)

Druck: Berlinische Verlagsanstalt G. m. b. H., Berlin NW 87

Von der medizinischen Fakultät genehmigt auf Antrag von Professor Dr. O. Müller

Tag der Promotion: 17. Mai 1930

R. UNIV.
BIBLIOTHEEK
LEIDEN

Sonderdruck aus der Zahnärztlichen Rundschau 1931
Nummer 8

A) Einleitung

Die am häufigsten zur Devitalisation der Pulpa verwendeten Mittel sind die Arsenpräparate. Ihre, selbst dicke Dentinschichten durchdringende Wirkung hat sie dem Zahnarzt unentbehrlich gemacht. Leider zeigen diese Präparate aber gewisse Nachteile. Gefährlich sind sie vor allem durch ihre große Tiefenwirkung, die sich über die Pulpa hinaus auf das Periodontium erstrecken kann. Dort rufen sie eine mehr oder weniger starke Periodontitis hervor. Wird die Arseneinlage nicht äußerst vorsichtig abgeschlossen, so treten Aetzwirkungen auf, von der leichten Entzündung bis zur Arsennekrose, die unter Umständen mit dem Verluste des Zahnes und der Alveole enden können. Bei längerer Liegedauer der Arsenpräparate tritt oft eine Verfärbung des Zahnes auf, weil durch die starke Hyperämie des Pulpagewebes Blutflüssigkeit in die Dentinkanälchen gedrängt wird. Da sich das Arsen beständig aufbraucht, also nicht nur an Ort und Stelle seiner Deposition wirkt, ist man dazu übergegangen, das Arsen in minimalen Dosen zu verwenden. Das Serum- und Impfinstitut in Bern bringt ein nach langen Versuchen hergestelltes, dosiertes Arsenpräparat unter dem Namen „Nerv-Arsen" in den Handel. Es sind dies Tabletten, die 0,00079 Gramm arsenige Säure enthalten. Das Präparat ist sehr gut und schützt vor allem vor den oben erwähnten Nachteilen des Arsens. Muß aber seine Wirkung durch eine dicke Dentinschicht dringen, so genügt oft eine Tablette Nerv-Arsen nicht, um die Pulpa zu devitalisieren. Es sind zwei, sogar mehr Einlagen nötig, die schließlich doch zu Reizwirkungen führen könnten.

In der Zahnheilkunde sucht man schon lange nach einem Mittel, das die Pulpa rasch und sicher abtötet, ohne die Nachteile des Arsens zu haben. In Betracht kommen neuerdings Paraformaldehyd-Präparate. Ein solches wird von den Sanosa-Werken in Berlin hergestellt. Ich habe dieses Präparat angewendet, und über seine klinischen und histologischen Wirkungen soll hier berichtet werden.

Fall 1. Patient: Frau L. Sch. Alter: 56 Jahre. Zahn: R. o. 1. Paraformaldehyd-Einlage: Am 14. Dezember 1929 (unter Anästhesie). Exstirpation am 17. Dezember 1929. Bemerkungen: Exstirpation schmerzlos und ohne Blutung.

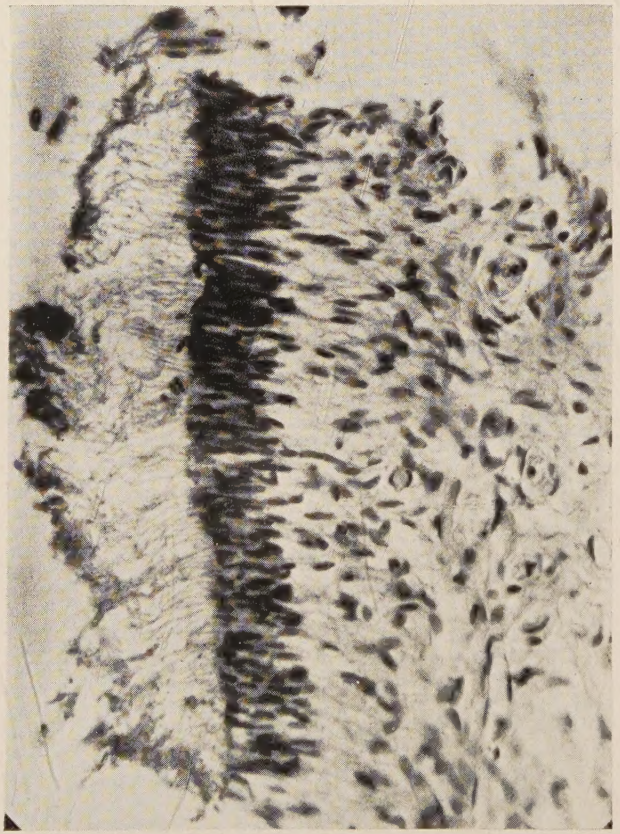

Abbildung 1. Die Odontoblasten mit ihren durch die Exstirpation losgerissenen Fortsätzen sind vollständig normal. Auch das übrige Pulpagewebe ist unverändert. Ok. 1 Objektiv 5

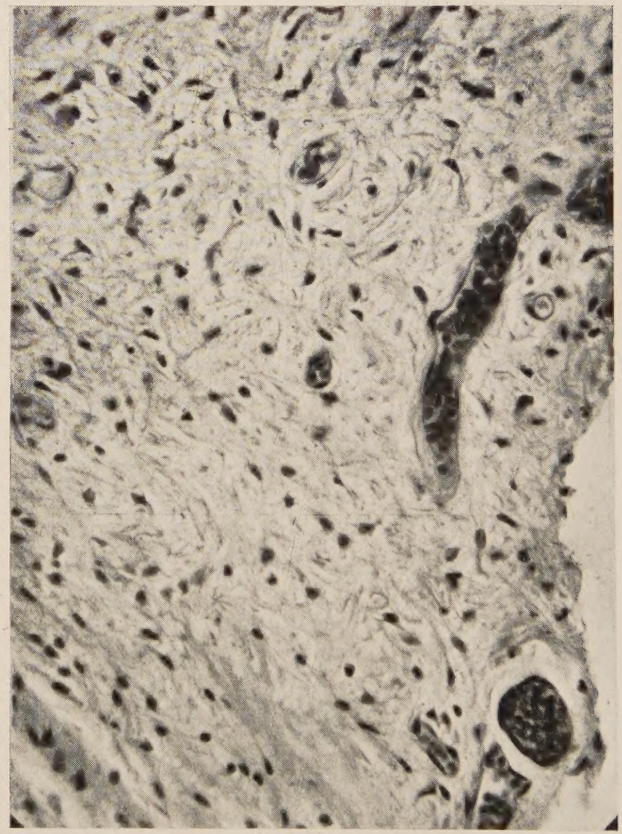

Abbildung 2. Der Mitte der Pulpa entnommen. Auch hier sind keinerlei Veränderungen zu beobachten. Gefäße und Bindegewebszellen unverändert. Kapillaren sind im Querschnitt getroffen und zeigen normales Endothel. Ok. 1 Objektiv 5

Exstirpation am 30. Dezember 1929. Bemerkungen: Exstirpation schmerzlos und ohne Blutung.

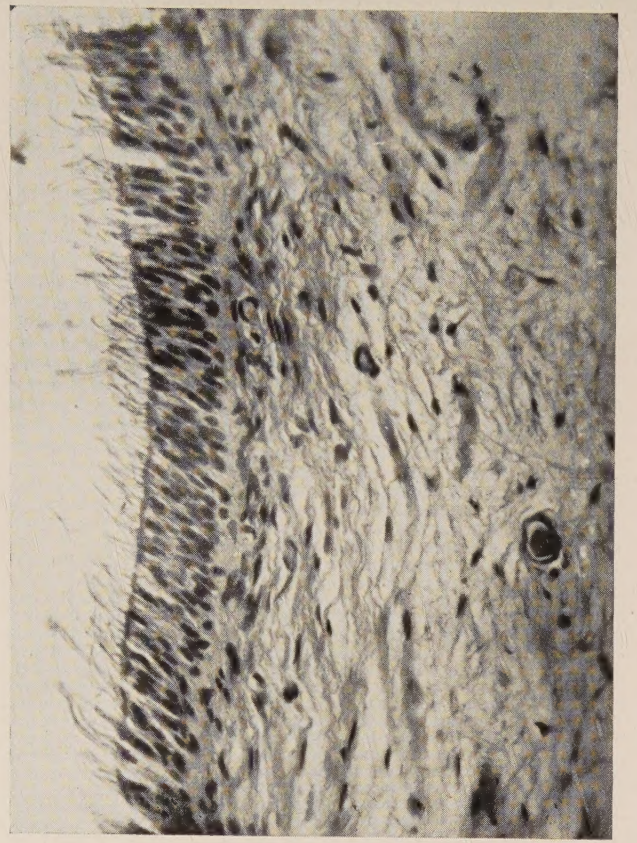

Abbildung 3. Die Randzone. Auch hier können wir keine starke Veränderung des Pulpagewebes feststellen. Nur die Zellkerne sind etwas weniger gut färbbar. Die Odontoblastenschicht ist ebenfalls normal. Ok. 1 Objektiv 5

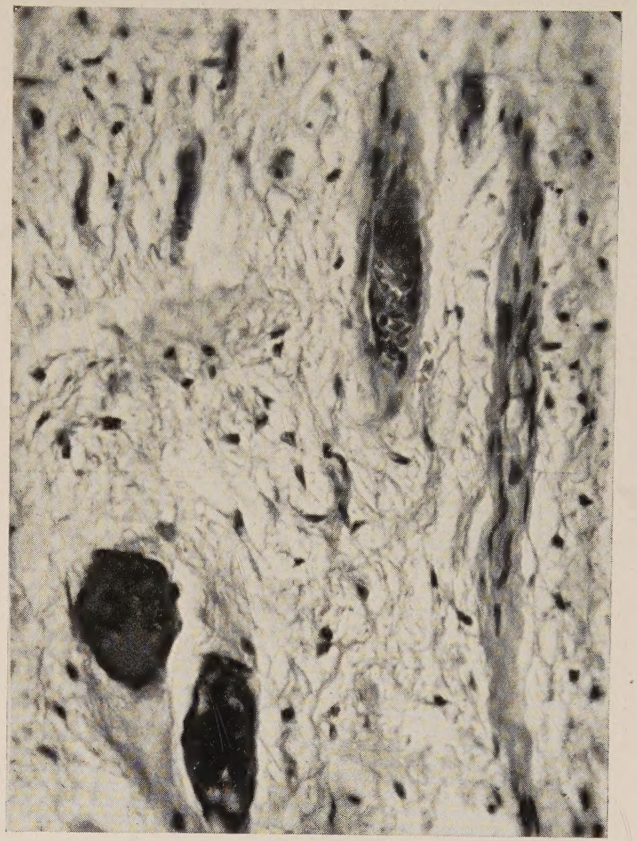

Abbildung 4. Der Mitte der Pulpa entnommen; es sind auch hier keine weiteren histologischen Veränderungen des Gewebes zu konstatieren. Eine Kapillare ist im Längsschnitt getroffen und zeigt normale Endothelzellen. Beginnende Schlängelung des Bindegewebes Ok. 1 Objektiv 5

Fall 3. Patient: Frl. E. V. Alter: 18 Jahre. Zahn: R. o. 3. Paraformaldehyd-Einlage am 14. Dezember 1929 (ohne Anästhesie). Exstirpation am 28. Dezember 1929. Bemerkungen: Exstirpation schmerzlos und ohne Blutung.

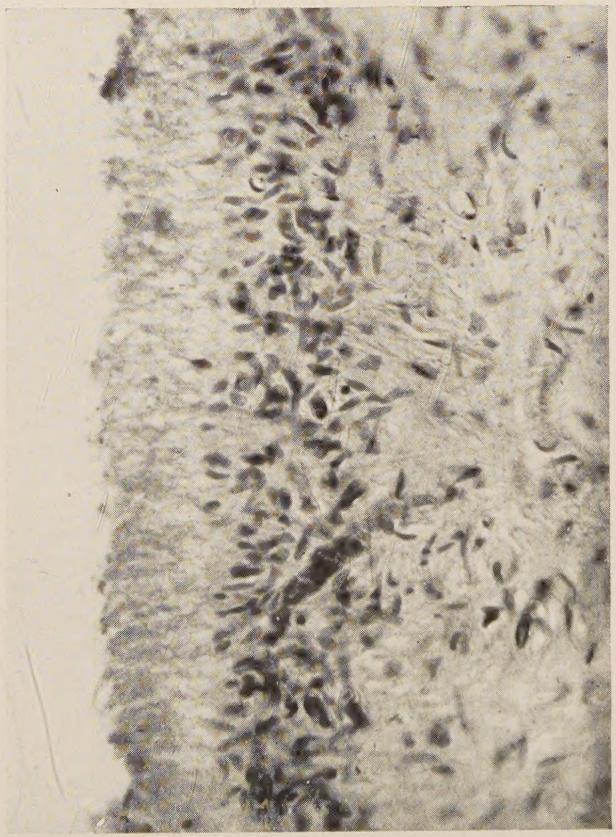

Abbildung 5. Die Odontoblastenschicht hat sich gelockert und ist unregelmäßig geworden. Die Fortsätze sind zusammengebacken und miteinander zu einer fast homogenen Masse verschmolzen (a). Die Pulpa-Elemente haben an Färbbarkeit abgenommen. Ok. 3 Objektiv 5

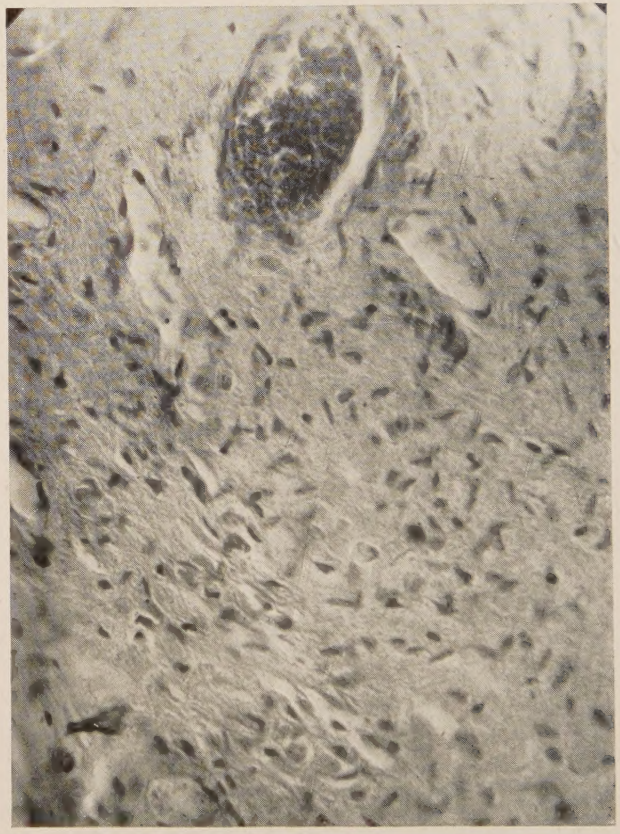

Abbildung 6. Der Mitte der Pulpa entnommen. Das Pulpastroma hat seine faserige Struktur verloren und ist massiger geworden. Die Färbbarkeit der Kerne hat bedeutend abgenommen

Pulpa am 6. Februar 1930. Paraformaldehyd-Einlage am 6. Februar 1930. Exstirpation am 15. Februar 1930.
Bemerkungen: Exstirpation schmerzlos und ohne Blutung.

Abbildung 7. Zeigt typische Arsenwirkung: Starke Hyperämie und Gefäßruptur. Ueberall finden sich Blutungsherde im Pulpagewebe Ok. 1 Objektiv 3

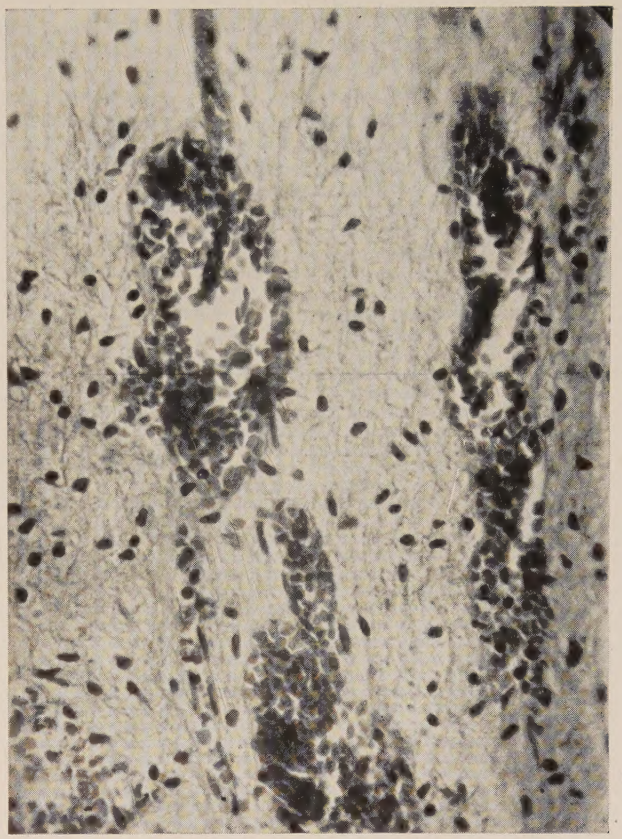

Abbildung 8. Zeigt Stelle b aus Abbildung 7. Hier sieht man starke Gefäßruptur und austretende Blutkörperchen. Die Paraformaldehyd-Einlage bewirkt eine Fixierung der Gewebselemente. Ok. 3 Objektiv 3

Fall 5. Patient: Frl. H. W. Alter: 19 Jahre. Zahn: R. o. 1. Paraformaldehyd-Einlage am 18. Dezember 1929 (unter Anästhesie). Extraktion des Zahnes am 4. Januar 1930.

Bemerkungen: Keine Schmerzen.

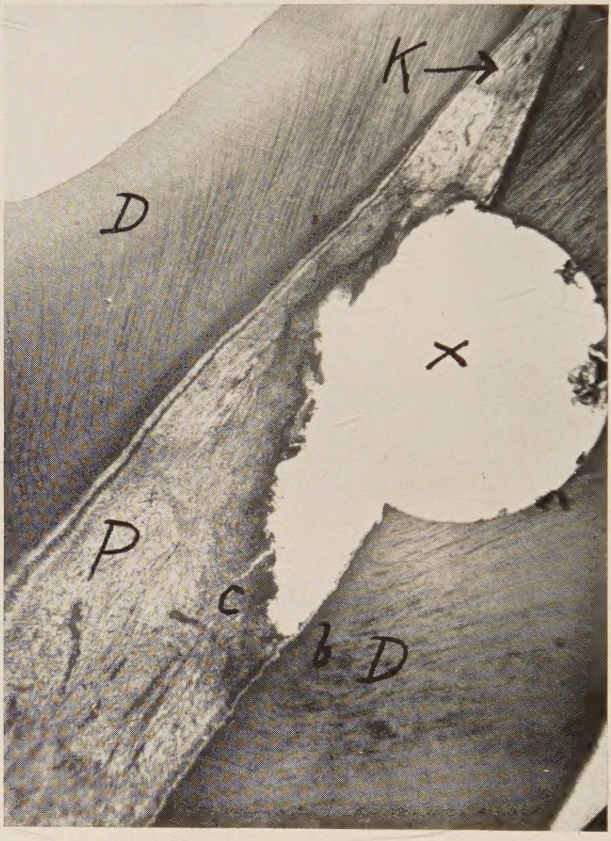

Abbildung 9
Uebersichtsbild

D = *Dentin*

P = *Pulpa*

× = *Stelle, wo der Bohrer die Pulpa angeschnitten hat*

K = *Kronenteile der Pulpa*

Die Pulpa ist durch den Bohrer freigelegt worden und weist an dieser Stelle eine Verletzung auf. Unter der Verletzung zeigt das Gewebe keine starke Veränderung; normale Odontoblastenteile unmittelbar unter der Verletzung bei b. Es ist eine Fixation des Gewebes durch die Paraformaldehydpaste erfolgt
Ok. 1 Objektiv 1

B) Eigene Untersuchungen

1. Die Paraformaldehydpaste

Das Präparat der Sanosa-Werke besteht aus:

1 Teil Paraformaldehyd,
2 Teilen Psikaïn,
+ Trypaflavin,
+ Chlorphenolkampfer,

angerührt zu einer Paste. Die Anwendung geschieht folgendermaßen: Die Kavität wird weit eröffnet und das kariöse Dentin möglichst entfernt. Da das Paraformaldehyd nicht die Dentin durchdringende Wirkung des Arsens hat, muß es direkt auf die Pulpa gebracht werden, um wirken zu können. Es ist aber nicht nötig, daß die Pulpa breit freigelegt wird. Eine kleine Stelle genügt. Auf diese wird mit einem kleinen Spatel ein etwa stecknadelkopfgroßes Kügelchen der Paste gebracht. Im Gegensatz zum Arsen, das ja bekanntlich in möglichst geringen Dosen angewandt werden muß, darf man nicht zu wenig Paraformaldehyd einführen; je mehr man verwendet, desto sicherer ist die Wirkung. Irgend ein Träger, zum Beispiel Chlorphenol oder ähnliche Medikamente, ist überflüssig. Zum Abschluß der Einlage wird Zinkoxyd-Zinksulfat verwendet.

Die Dauer der Einlagen habe ich, um die Eigenschaften des Präparates genau studieren zu können, zwischen 2 und 57 Tagen variiert. Es wurden Zähne aus allen Zahngruppen gewählt, bei Patienten verschiedenen Alters. Die Wurzelfüllung ist sofort nach der Einlage gemacht worden. Jede Zwischeneinlage ist überflüssig.

2. Anwendungsweise

Die Anwendung des Präparates habe ich in vier verschiedenen Variationen versucht, nämlich:

a) Anwendung des Paraformaldehyds ohne Freilegung der Pulpa;
b) Anwendung der Paste auf die ohne Anästhesie freigelegte Pulpa;
c) Anwendung der Paste auf die mit Anästhesie freigelegte Pulpa;
d) Anwendung der Paste nach Vorbehandlung des Dentins mit Arsen.

a) Anwendung des Paraformaldehyds ohne Freilegung der Pulpa

Ich habe diese Art der Anwendung nur in einigen wenigen Fällen versuchsweise ausprobiert. Es zeigte sich jedoch, daß die Eröffnung der Pulpa unbedingt nötig ist.

b) Anwendung der Paste auf die ohne Anästhesie freigelegte Pulpa

Bei tief kariösen Zähnen, bei denen man durch das erweichte Dentin leicht und, ohne allzu große Schmerzen

zu verursachen, bis zur Pulpa dringen kann, ist diese Anwendungsweise indiziert. Hierher gehören natürlich auch die Fälle, wo die Pulpa artifiziell freigelegt wird.

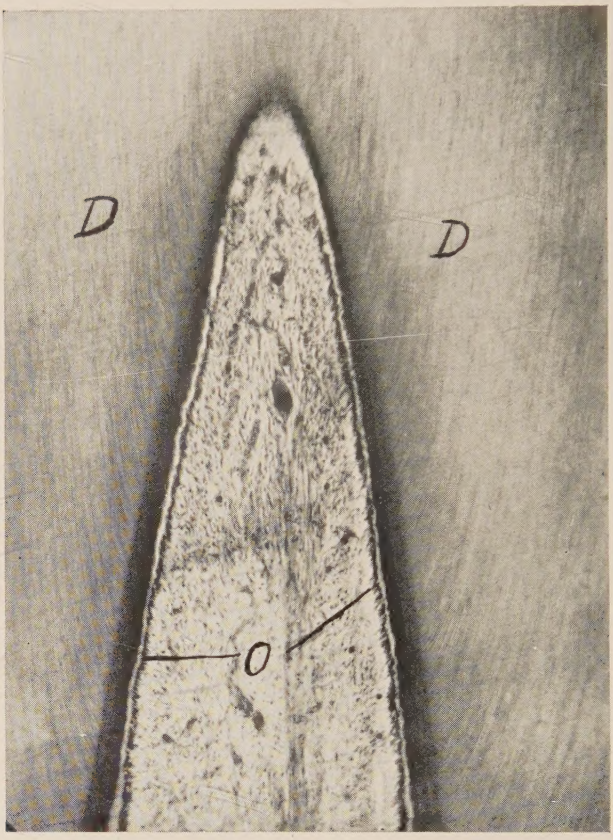

Abbildung 10
Stelle K aus Abbildung 9 bei stärkerer Vergrößerung

D = Dentin

O = Odontoblastenschicht

Ok. 1 Objektiv 1

c) Anwendung der Paste auf die mit Anästhesie freigelegte Pulpa

Verursacht das Bohren dem Patienten starke Schmerzen, so nehmen wir die Lokalanästhesie zu Hilfe. Wir haben dadurch gleichzeitig den Vorteil, daß das Pulpacavum breit eröffnet werden kann. Die Wirkung des Paraformaldehyds ist dann eine raschere und sichere.

Abbildung 11
Stelle c aus Abbildung 9. Unmittelbar unter der verletzten Stelle sieht man Hyperämie und kleinzellige Infiltration
D = Dentin
P = Prädentin
O = Odontoblastenschicht
Es ist hier keine Trennung zwischen Dentin und Pulpa zu konstatieren, wie auch in Abbildung 10 nicht. Ok. 1 Objektiv 3

Abbildung 12
Starke Vergrößerung aus Abbildung 9. Kapillaren mit intakten Endothelzellen. Pulpastroma teilweise kompakt. Gute Fixation Ok. 3 Objektiv 5

d) Anwendung der Paste nach Vorbehandlung der Pulpa mit Arsen

Nicht sehr selten geschieht es, daß eine Nerv-Arseneinlage zwar soweit wirkt, daß die Pulpakammer eröffnet werden kann, daß die Pulpa aber doch nicht genügend devitalisiert ist, um die Exstirpation bzw. Amputation vornehmen zu können. Um die Einlage einer zweiten Nerv-Arsentablette zu vermeiden, verwenden wir in solchen Fällen zur völligen Devitalisation das Paraformaldehyd. — Die von mir angelegten Tabellen geben Aufschluß über die Untersuchungen der einzelnen Gruppen.

3. Klinische Resultate

a) Anwendung des Paraformaldehyds ohne Freilegung der Pulpa

Die wenigen Fälle, bei denen ich das Paraformaldehyd ohne Freilegung der Pulpa verwendete, waren Mißerfolge. Die Patienten klagten über starke Schmerzen. Mehr als 24 Stunden wurde eine solche Einlage nicht ertragen. Eine anästhesierende Wirkung auf das Dentin konnte ich nicht feststellen. Die Pulpa mußte entweder mit Arsen kauterisiert oder unter Anästhesie freigelegt werden.

b) Anwendung der Paste auf die ohne Anästhesie freigelegte Pulpa

Bei Anwendung des Paraformaldehyds auf die freigelegte Pulpa verschwanden vorhandene pulpitische Schmerzen gewöhnlich sofort. Einige Patienten erklärten, daß etwa 1 bis 2 Stunden nach der Einlage leichte Schmerzen aufgetreten seien. Diese Schmerzen dauerten gewöhnlich nicht länger als 3 bis 4 Stunden. Die Tabellen geben Auskunft über diese Fälle, die Ausnahmen darstellten, denn meist trat nicht die geringste Reaktion ein.

Eine Wirkungsdauer der Einlage von zwei bis drei Tagen erwies sich als zu kurz. Die Pulpa war mehr oder weniger empfindlich, ihre Exstirpation meist noch schmerzhaft. Gewöhnlich trat auch eine Blutung auf, die aber leicht zu stillen war. Auch nach vier und fünf Tagen ist die devitalisierende Wirkung des Paraformaldehyds noch nicht ganz sicher. Dagegen kann nach sechs und mehr Tagen die Entfernung der Pulpa gewöhnlich ohne Schmerzen vorgenommen werden. Eine Blutung tritt kaum mehr auf. Aehnlich wie das Arsen wirkt auch das Paraformaldehyd bei engen Wurzelkanälen langsamer und weniger sicher.

c) Anwendung der Paste auf die mit Anästhesie freigelegte Pulpa

Hier gilt das unter b) Gesagte, nur mit dem Unterschiede, daß nach Anästhesie die Wirkung

des Paraformaldehyds viel rascher und sicherer ist. Oft konnte die Pulpa schon nach drei Tagen schmerzlos entfernt werden. Blutung tritt sehr selten auf, was vielleicht darauf zurückzuführen ist, daß das Pulpagewebe zur Zeit der Einlage anämisch ist. Die bessere Wirkung ist wohl dem Umstande zuzuschreiben, daß durch die Freilegung der ganzen Pulpa das Paraformaldehyd seine Wirkung besser entfalten kann.

d) Anwendung der Paste nach Vorbehandlung des Dentins mit Arsen

Schmerzen oder Reizerscheinungen treten bei dieser kombinierten Anwendung von Paraformaldehyd und Arsen nicht auf. Die Pulpa kann schon nach drei Tagen exstirpiert bzw. amputiert werden. Doch kann die Paraformaldehyd-Einlage auch beliebig lange liegen bleiben.

Es gilt nun vor allem, festzustellen, ob das Paraformaldehyd keine Reizungen auf das Periodontium auszuüben vermag. Ich ließ versuchsweise die Einlagen sechs Wochen und länger liegen. In keinem der über zweihundert Fälle konnte ich jemals nur die geringste Reaktion der Wurzelhaut wahrnehmen. Die Zähne wurden stets, wie schon erwähnt, sofort gefüllt und blieben nach der Füllung reaktionslos. Man findet noch nach Wochen im Zahn einen Rest des eingelegten Paraformaldehyds; es braucht sich nicht auf, wie das Arsen.

C) Histologische Resultate an Paraffinschnittserien

Eine Anzahl der exstirpierten Pulpen und extrahierten Zähne wurde histologisch untersucht. Die Pulpen wurden mit Hämalaun-Eosin gefärbt.

Die extrahierten Zähne wurden 3 bis 4 Tage in 10%igem Formalin fixiert, dann mit ameisensaurem Formalin entkalkt. Nach einer Wässerung von 24 Stunden in fließendem Wasser kamen sie in die aufsteigende Alkoholreihe, bis zum Aether-Alkohol. Nun folgte die Behandlung mit Celloidin:

8—10 Tage in 1%igem Celloidin
5— 7 „ „ 4% „ „
3— 5 „ „ 8% „ „

Zuletzt wurden die Zähne aufgeblockt und geschnitten. Färbung mit Hämalaun-Eosin.

Einige der Schnitte wurden ausgewählt und davon Mikrophotographien gemacht. Diese Bilder finden sich, mit den entsprechenden Beschreibungen versehen, auf den vorhergehenden Seiten.

D) Zusammenfassung der Resultate

1. Die beste Wirkung wird erzielt bei Anwendung der Paraformaldehyd-Paste auf die freiliegende Pulpa und bei einer Wirkungsdauer von 8 bis 10 Tagen.

2. Es hat sich gezeigt, daß während der Einlage nur selten Schmerzen auftreten.
3. Die Einlage kann ohne Schaden längere Zeit belassen werden. Versuche von etwa zwei Monaten haben keine Reaktion gezeigt.
4. Es kann sowohl Exstirpation als auch Amputation ausgeführt werden.
5. Die Exstirpation der Pulpa geht sehr leicht vonstatten. Eine Blutung ist sehr selten und nie störend.
6. Die histologische Untersuchung hat gezeigt, daß durch die Einwirkung des Paraformaldehyds die Pulpa fixiert wird, so daß ihre Gewebselemente an Ort und Stelle bleiben. Bei sehr lange dauernder Einwirkung wird das Stroma der Pulpa zu einer kompakten Masse; es verliert seine faserige Struktur. Eine Schrumpfung tritt nicht ein, indem eine Ablösung der Pulpa vom Dentin nicht beobachtet wurde. Die Odontoblastenfortsätze wurden dort, wo die Odontoblastenschicht mitexstirpiert wurde, zum Teil aus den Dentinkanälchen herausgerissen. Die Gefäße und Pulpazellen bleiben fast unverändert.

Weitere Versuche müssen nun zeigen, ob die Paraformaldehyd-Paste für die tägliche Praxis geeignet ist; als befriedigender Ersatz für Arsen kann sie nicht in Frage kommen, da sie — auf das Dentin gebracht — keine praktisch brauchbare Wirkung erzielt. Dagegen kann sie bei freigelegter Pulpa mit Erfolg angewendet werden.

Die vorliegende Arbeit entstand im Zahnärztlichen Institut der Universität Basel auf Anregung und unter Leitung meines hochverehrten Lehrers, Herrn Professor Dr. O. Müller, dem ich an dieser Stelle für seine zahlreichen, wertvollen Ratschläge bei der Ausführung der Arbeit meinen herzlichen Dank ausspreche.

Zürich, im April 1930.

Franz Landolt

Lebenslauf

Ich, Franz Landolt, wurde am 30. April 1895 in Näfels (Kanton Glarus) geboren, wo ich während 6 Jahren die Primar- und während 3 Jahren die Klosterschule besuchte. Nach Absolvierung einer Zahntechniker-Lehre arbeitete ich zunächst als Zahntechniker, nachher als Zahntechniker-Assistent in Hamburg. Im Jahre 1920 kehrte ich in meine Heimatsgemeinde zurück. Da der Kanton Glarus damals noch Techniker zur Ausübung des zahnärztlichen Berufes zuließ, eröffnete ich in Näfels eine Praxis. Der Wunsch nach einer gründlichen, wissenschaftlichen Ausbildung bewog mich, im Frühjahr 1924 mich auf die eidg. Maturitäts-Prüfung vorzubereiten. Im Herbst desselben Jahres trat ich in die Kantonsschule Zug ein und bestand im Juli 1925 die Maturitätsprüfung.

Ich immatrikulierte mich im Oktober 1925 an der Universität Zürich, absolvierte dort ein Semester; das folgende Semester studierte ich in Freiburg, wo ich im Juli 1926 die naturwissenschaftliche Prüfung für Zahnärzte bestand. Nach Zürich zurückgekehrt, bestand ich nach zwei weiteren Semestern die anatomisch-physiologische Prüfung für Zahnärzte. Im Frühjahr 1929 schloß ich meine Studien mit dem Staatsexamen in Basel ab.

Zürich, im Februar 1930.

Franz Landolt

Tabelle I. **Einlagen mit und ohne Lokalanästhesie**

Fall	Alter	Geschlecht	Zahn	Anästhesie	Liegedauer (Tg.)	Entfernung der Kronen-Pulpa	Entfernung der Wurzel-Pulpa	Blutung	Klinischer Befund nach der Einlage
W. H.	21	m	r. o. 2	ohne	23		schmerzlos	keine	keine Schmerzen
A. H.	23	m	l. u. 6	„	23	schmerzlos		„	„
A. B.	20	w	l. o. 2	„	7		„	„	„
E. R.	20	m	r. u. 5	„	9		„	„	„
L. Sch.	56	w	r. o. 1 l. o. 1	mit	3		„	„	etwa 2 Std. leichte Schmerzen
E. V.	18	w	r. o. 3	ohne	14		„	„	schmerzlos
F. K.	25	m	l. o. 1	„	3		leicht schmerzhaft	leicht	etwa 2 Std. leichte Schmerzen
A. W.	27	w	r. u. 7	„	25				Extraktion
„	27	w	l. o. 4	„	10				„
E. B.	29	m	r. o. 2	„	3		schmerzlos	keine	keine Schmerzen
M. Pf.	17	m	r. o. 1	„	4		„	leicht	etwa 2 Std. Schmerzen
E. M.	17	m	l. o. 2	„	3		„	„	keine Schmerzen
„	17	m	l. u. 5	„	4		„	keine	„
A. T.	32	m	l. o. 3	mit	2		„	„	„
„	32	m	r. u. 3	„	14		„	„	„
F. K.	20	m	l. o. 6	ohne	3	fast schmerzlos		leicht	„
J. D.	37	m	l. u. 5	mit	5		leicht schmerzhaft	gering	„
„	37	m	r. u. 3	„	26		schmerzlos	keine	„
H. W.	19	w	r. o. 3 2 1 l. o. 3 4	„	17				Extraktion
„	19	w	l. o. 5 r. u. 4	„	17		schmerzlos	keine	keine Schmerzen
W. Sch.	23	m	r. u. 3	„	10		„	„	„
E. D.	47	m	l. o. 1 3 4	„	3		etwas schmerzhaft	leicht	„

Einlagen mit und ohne Lokalanästhesie

Fall	Alter	Geschlecht	Zahn	Anästhesie	Liegedauer (Tg.)	Entfernung der Kronen-Pulpa	Entfernung der Wurzel-Pulpa	Blutung	Klinischer Befund nach der Einlage
E. W.	17	m	l. o. 1 2	ohne	5		schmerzlos	keine	keine Schmerz.
„	„	„	l. o. 5	mit	9				Extraktion
M. W.	19	m	r. o. 2 1 l. o. 1 2	mit	7		schmerzlos	keine	keine Schmerzen
„	„	„	r. o. 6	ohne	7				Extraktion
„	„	„	r. o. 4 l. o. 4	ohne	7		schmerzlos	keine	keine Schmerzen
„	„	„	r. u. 7 5	„	7	schmerzlos		leicht	„
J. K.	32	m	r. o. 2	mit	7				Extraktion
O. H.	19	m	l. o. 1 2	„	3		schmerzlos	keine	keine Schmerz.
„	„	„	l. o. 6	„	4	schmerzlos		„	„
„	„	„	l. o. 5	„	3				Extraktion
A. H.	50	m	l. o. 3	ohne	8		schmerzlos	keine	keine Schmerz.
H. H.	28	m	r. u. 5	ohne	34	schmerzlos		keine	keine Schmerz.
L. R.	33	w	r. u. 4	mit	3		schmerzlos	keine	einige Stunden leicht.Schmerz.
E. W.	21	m	r. o. 2 l. o. 3	ohne	4		schmerzlos	keine	keine Schmerz.
H. L.	27	m	r. o. 7	„	32	schmerzlos		keine	keine Schmerz.
B. K.	19	w	r. o. 3 l. o. 2	„	3		leicht schmerzhaft	leicht	keine Schmerz.
„	„	„	r. o. 4	„	4		schmerzlos	keine	„
A. B.	21	w	l. u. 3	„	3		fast schmerzlos	„	etwa 2 Std. leicht.Schmerz.
E. F.	24	m	l. o. 1 3	mit	3		schmerzlos	„	schmerzlos
O. W.	36	w	r. o. 1	ohne	2		schmerzhaft	leicht	„
B. R.	38	w	r. o. 3 l. o. 1 3	mit	3		schmerzlos	keine	„
A. S.	42	w	r. u. 2	ohne	7		etwas schmerzhaft	keine	„
E. M.	21	m	l. o. 2	ohne	11		schmerzlos	„	„
F. B.	28	w	r. u. 5	„	4		schmerzlos	„	„
„	„	„	r. u. 3	„	2		schmerzhaft	zieml. stark	„
F. H.	20	m	r. o. 4	mit	3		schmerzlos	keine	„
A. B.	23	m	l. o. 4 5	ohne	16		„	„	„

Einlagen mit und ohne Lokalanästhesie

Fall	Alter	Geschlecht	Zahn	Anästhesie	Liegedauer (Tg.)	Entfernung der Kronen-Pulpa	Entfernung der Wurzel-Pulpa	Blutung	Klinischer Befund nach der Einlage
H.W.	42	m	r. o. 1 l. o. 2	ohne	7		schmerzlos	keine	schmerzlos
E. B.	31	w	r. u. 5	ohne	7		schmerzlos	keine	keine Schmerz.
E. V.	27	w	r. o. 3	„	4		„	„	„
H. B.	24	w	l. u. 3	„	4		„	„	etwa 2 Std. leicht. Schmerz.
L. E.	23	w	l. o. 1	„	7		„	„	keine Schmerz.
„	„	„	l. u. 4 5	„	6		„	„	„
G. H.	31	m	l. o. 3	mit	3		schmerzlos	keine	keine Schmerz.
K. Sch.	22	m	r. o. 4	ohne	9		„	„	„
A. V.	24	m	l. o. 4	„	8		„	„	etwa 3 Std. Schmerzen
F. B.	45	m	r. o. 7	„	5		schmerzlos	keine	keine Schmerz.
A. W.	21	m	r. o. 2	„	5		„	„	„
E. M.	38	w	r. o. 4 1 l. o. 4 4	mit	7		„	„	„
E. K.	19	m	l. o. 7	ohne	18	schmerzlos		„	„
H.W.	53	m	r. o. 6	ohne	7		schmerzlos	keine	keine Schmerz.
H. N.	37	m	l. o. 5	„	8		„	„	„
H. P.	52	m	r. u. 3 2	mit	9		„	„	„
P. H.	23	m	r. o. 4	ohne	6		„	„	„
D. T.	23	m	r. o. 5 4	„	6		„	„	„
K. T.	24	m	l. o. 2	„	7		„	„	„
H. H.	15	w	r. o. 1 l. o. 1	mit	36		„	„	„
F. Sch.	25	m	r. o. 1 l. o. 1 3	„	18		„	„	„
M. E.	17	m	l. o. 3	ohne	14		„	„	„
M. B.	27	w	l. u. 5	„	7		„	„	„
G. R.	27	m	l. o. 7	„	45	schmerzlos		„	„
F. St.	27	m	l. o. 4	„	7		„	„	„
E. T.	41	w	r. o. 3	„	5		„	„	„
E. Sch.	34	m	r. u. 6	„	12	schmerzlos		„	„
E. C.	21	m	r. o. 2 l. o. 2	mit	17		„	„	„

Einlagen mit und ohne Lokalanästhesie

Fall	Alter	Geschlecht	Zahn	Anästhesie	Liegedauer (Tg.)	Entfernung der Kronen-Pulpa	Entfernung der Wurzel-Pulpa	Blutung	Klinischer Befund nach der Einlage
E. V.	20	m	l. o. 5	ohne	4		schmerzlos	leicht	keine Schmerzen
M. F.	18	w	l. o. 6	ohne	7	schmerzlos	„	keine	„
E. S.	25	m	l. o. 1	„	3		schmerzhaft	leicht	„
H. B.	24	w	r. u. 7	„	2		„	„	„
F. W.	37	w	r. o. 6	„	7	schmerzlos		keine	keine Schmerz.
E. St.	24	w	r. u. 5	„	7		„	leicht	„
E. Sch.	34	m	l. o 3	„	5		„	keine	„
F. M.	25	w	l. u. 5	„	6		„	„	einige Stunden Schmerzen
F. K.	19	m	l. u. 4	„	9		„	„	keine Schmerz.
F. C.	28	m	l. o. 1	„	5		„	„	einige Stunden leichte Schm.
„	„	„	l. o. 3 4 r. u. 4 l. u. 4	„	5		„	„	keine Schmerz.
K. B.	25	w	r. o. 1	„	11		„	„	„
R. B.	30	m	l. o. 2	„	5		„	leicht	„
K. S.	27	w	l. o. 5	mit	7		„	keine	„
E D.	26	m	r. u. 5	ohne	5		„	„	„
W. W.	24	m	l. u. 6	„	5	schmerzlos		„	„
H. K.	21	m	l. u. 7	„	57	„		„	„
R. W.	20	w	r. o. 4	„	15		„	„	einige Stunden Schmerzen
H. P.	55	m	r. u. 3 2	mit	9		etwas schmerzhaft	„	schmerzlos
H. D.	53	w	r. o. 4	ohne	17		schmerzlos	„	„
„	„	„	l. o. 6	„	19	schmerzlos		„	„
E. H.	24	m	r. u. 3	„	8		„	„	„
J. B.	19	w	l. u. 6	„	7	schmerzlos		„	„
O. B.	25	m	r. u. 4	mit	9		„	„	„
A. W.	16	w	l. o. 5	ohne	7		„	„	„
W. M.	22	m	l. o. 4	„	8		„	„	„
A. V.	24	m	r. u. 5	„	7		„	„	„

Einlagen mit und ohne Lokalanästhesie

Fall	Alter	Geschlecht	Zahn	Anästhesie	Liegedauer (Tg.)	Entfernung der Kronen-Pulpa	Entfernung der Wurzel-Pulpa	Blutung	Klinischer Befund nach der Einlage
W. G.	19	w	l. u. 7	ohne	4	leicht schmerzh.		leicht	etwa 2 Std. leicht. Schmerz.
F. G.	25	m	l. o. 4	ohne	3		schmerzlos	„	„
R. S.	39	m	r. u. 3	mit	4	„		„	keine Schmerzen
E. G.	34	w	l. o. 3	ohne	4		„	„	„

Tabelle II. **Einlagen mit Arsen vorbehandelt**

Fall	Alter	Geschlecht	Zahn	Liegedauer (Tage) Arsen	Liegedauer (Tage) Paraffin	Entfernung der Kronen-Pulpa	Entfernung der Wurzel-Pulpa	Blutung	Klinischer Befund nach der Einlage
H.W.	23	m	l. u. 5	1	4		schmerzlos	keine	keine Schmerzen
L. St.	21	w	r. o. 4	1	4		„	„	Arsen-Einlage schmerzte; Paraffin nicht
F. G.	23	w	r. o. 6 l. o. 6	2	3		„	„	keine Schmerzen
F.W.	53	m	r. u. 3	2	2		„	„	„
M.F.	21	w	l. o. 2	1	5		„	„	„
H.G.	22	w	r. o. 2	1	4		„	„	„
A. H.	35	w	r. o. 2	2	5		„	„	„
P.Th.	37	m	l. o. 8	2	8	schmerzlos		„	„
F. B.	45	m	l. u. 5	3	5		schmerzlos	keine	keine Schmerz.
B. S.	33	w	l. o. 3	1	7		„	„	„
G. K.	34	m	l. u. 3 4	1	4		„	„	„
H. J.	18	m	r. o. 4	1	8		„	„	„
„	„	„	r. o. 5	1	10		„	„	„
L. M.	29	w	r. u. 4	2	5		„	„	„
M.W.	40	m	r. o. 4 3	1	7		„	„	„
R. B.	23	m	l. o. 5	2	6		„	„	„
A.A.	26	m	l. o. 6	2	14	schmerzlos		„	„
E. E.	22	m	r. o. 5	1	3		„	„	„
„	„	„	l. o. 5	3	4		„	„	„
C. H.	44	w	l. u. 2 3	2	7		„	„	„
E.W.	27	m	l. o. 3 5	2	6		„	„	„
S. R.	43	w	r. o. 2	1	6		„	„	„
J. S.	28	m	r. u. 7	2	5	schmerzlos		„	„
F. F.	25	w	l. o. 7	1	4	„		„	„
A. B.	18	w	l. o. 1	1	3		etwas schm.	leicht	„
E. S.	18	w	l. o. 3 4	2	4		schmerzlos	keine	„
E. S.	23	m	r. o. 2	1	7		„	„	„
E. H.	29	w	l. o. 1 2	1	6		„	„	„
A. Z.	42	w	l. o. 3	1	10		„	„	„
J. W.	21	m	r. u. 6	3	8	schmerzlos		„	„
F. L.	27	m	l. u. 5	3	4		„	„	„

Einlagen mit Arsen vorbehandelt

Fall	Alter	Geschlecht	Zahn	Liegedauer (Tage) Arsen	Liegedauer (Tage) Paraffin	Entfernung der Kronen-Pulpa	Entfernung der Wurzel-Pulpa	Blutung	Klinischer Befund nach der Einlage
M.Sch.	19	w	l. o. 6	2	8	schmerzlos		keine	keine Schmerz.
M.F.	27	m	l. o. 7	3	6	„		„	„
R. Z.	22	w	r. u. 3	2	20		schmerzlos	„	„
E.H.	29	w	l. o. 1 2	1	8		„	„	„
M.P.	27	w	r. u. 6	2	17	schmerzlos		„	„
W.D.	19	w	r. o. 4	2	7		schmerzlos	„	„
J. A.	33	w	r. u. 3	2	4		„	„	„
W. Sch.	26	m	r. o. 5	2	3		„	„	„
J. B.	19	w	l. o. 4	2	5		„	„	„
J. B.	„	„	l. u. 7	3	65	schmerzlos		„	„
H. H.	52	m	l. o. 2 4	1	12		schmerzlos	„	„
J. W.	41	m	r. o. 1 l. o. 2	1	4		„	„	„
F. B.	21	w	l. o. 1	2	2		„	leicht	„
„	„	„	r. o. 1	2	9		„	keine	„
W. B.	23	m	r. o. 5	2	4		„	„	„
P. F.	25	m	r. u. 7	2	7	schmerzlos		„	„
E. Z.	38	w	l. o. 3	1	2		schmerzlos	„	„
N. M.	17	w	l. o. 3	1	5		„	„	„
A. A.	29	w	r. u. 5	3	6		„	„	„
F. K.	26	m	l. o. 4	2	4		„	„	„
„	„	„	r. o. 2	2	6		„	„	„
M. E.	38	m	r. u. 3	2	5		„	„	„
W. S.	25	m	l. o. 5	3	6		„	„	„
E. W.	25	m	l. o. 7	3	4	schmerzlos		„	„
W. M.	21	m	r. o. 1 l. o. 1	3	3		schmerzlos	„	„
„	„	„	l. o. 4	3	4		„	„	„
A. S.	17	w	l. o. 1 2	2	14		„	„	„
G.V.	16	m	r. u. 6	2	4	schmerzlos		„	„
E. M.	29	m	r. u. 4	2	9		schmerzlos	„	„
F. R.	43	w	r. u. 4	2	6		„	„	„
K. St.	23	m	r. o. 1	1	7		„	„	„